OLGU SUNUMU / CASE REPORT

SANTRAL VENÖZ KATETERİZASYON GİRİŞİMİ SIRASINDA KILAVUZ TELİN AYRILMASI VE SIKIŞMASI

THE SEPARATION AND ENTRAPMENT OF A GUIDEWIRE DURING CENTRAL VENOUS CATHETER PLACEMENT

Sevtap CEMALOĞLU, Derya ÖZKAN, Jülide ERGİL, Büşra YORULMAZLAR SOLGUN, Aslı DÖNMEZ

Dışkapı Yıldırım Beyazıt Eğitim ve Araştırma Hastanesi, Anesteziyoloji ve Reanimasyon Kliniği, Ankara, Turkey

Dışkapı Yıldırım Beyazıt Training and Research Hospital, Anesthesiology and Reanimation Clinics; Ankara, Turkey

ÖZET

Santral venöz kateterizasyon (SVK), ameliyathane ve yoğun bakım ünitelerinde hemodinamik monitörizasyon, kan ürünü ve ilaç verilmesi, hemodiyaliz, total parenteral nütrisyon ve perioperatif sıvı tedavisi amacıyla uygulanan bir tekniktir. SVK, klasik Landmark tekniği ya da ultrasonografi (USG) eşliğinde uygulanabilir. İşlem sırasında enfeksiyon, hava veya trombüs embolisi, hemotoraks, hematom, pnömotoraks, sinir ve damar yaralanmaları gibi komplikasyonlar görülebilmektedir. Bu olgu sunumunda, USG eşliğinde SVK sırasında gelişen kılavuz telde ayrılma-sıkışma tartışılmıştır.

ANAHTAR KELİMELER: *Santral venöz kateterizasyon, Kılavuz tel, Ayrılma ve sıkışma, Ultrasonografi*

SUMMARY

Central venous catheterization is a technique which is used for hemodynamic monitorization, delivery of blood products and drugs, haemodialysis, total parenteral nutrition and management of perioperative fluids in operating theatre and intensive care units. Central venous catheter may be inserted by classical Landmark technique or ultrasonography guidance. During the insertion of catheter, various complications may occur such as infections, air embolism and thromboembolism, hemothorax, hematoma, pneumothorax, vascular and nerve injury. In this case report, the separation and entrapment of a guidewire during central venous catheterization with ultrasound guidance was discussed.

KEY WORDS: *Central venous catheterization, Guidewire, Separating and entrapment, Ultrasonography*

GİRİŞ

Santral venöz kateterizasyon (SVK), yoğun bakım ünitelerinde ve ameliyathane koşullarında hastaların takip ve tedavilerinde yaygın olarak kullanılan invaziv bir işlemdir (1). SVK endikasyonları arasında hemodinamik monitörizasyon, kan ürünü ve ilaç (kemoterapi, antibiyotik) verilmesi, hemodiyaliz, total parenteral nütrisyon ve perioperatif sıvı tedavisi yer almaktadır (2). Santral venöz girişim yeri, hastanın özellikleri ve klinisyenin deneyimi doğrultusunda belirlenir (3). İnternal juguler ven, subklavyen ven ve femoral ven sıklıkla tercih edilen yollardır (4). SVK yapılırken en sık Seldinger tekniği kullanılmaktadır (1). SVK çeşitli komplikasyonlara neden olabilmektedir. Bunlar mekanik, enfeksiyöz ve trombotik komplikasyonlardır (5). Komplikasyon gelişiminde anatomik yapı, kanülasyon yapan kişinin deneyimi ve kullanılan malzemenin kalitesi önemli etkenlerdir (1). Ancak, USG kılavuzluğu ile gerçekleştirilen venöz girişimlerde komplikasyon oranlarının düştüğü bildirilmektedir (6).

OLGU SUNUMU

Araç dışı trafik kazası geçiren 28 yaşında erkek hasta, üretra rüptürü ve mesane perforasyonu nedeniyle üroloji kliniği tarafından acil ameliyata alındı. Hastanın batın tomografisinde pubik fraktür, sakral fraktür ve simfizis pubiste genişleme, toraks tomografisinde ise bilateral akciğer alt loblarda pulmoner hemoraji, kontüzyon saptanmıştı. Genel durumu orta, bilinci açık, koopere idi. Kan basıncı 100/45 mmHg, nabız 88/dk, SO_2 %95 idi. Hastanın protrombin zamanı 11.1 sn, INR değeri 0.96, aktive parsiyel tromboplastin zamanı 23.7 sn, hemoglobin değeri 13.3 g/dL, trombosit sayısı 253.000/mm^3, biyokimya değerleri normaldi. Periferik damar yolu açılan hasta, intravenöz propofol, fentanil ve rokuronyum ile

Çıkar çatışması/*Conflict of Interest*: Yazarlar herhangi bir çıkar çatışması bildirmemişlerdir./ *Authors do not report any conflict of interest.*
Geliş tarihi/*Received*: 23/05/2016 Kabul tarihi/*Accepted*: 03/10/2016

Yazışma Adresi (Correspondence):
Dr. Sevtap CEMALOĞLU, Çamlıtepe Mahallesi, Ozanlar Caddesi No:15/5 Kurtuluş/Çankaya, Ankara, Türkiye
E-posta (E-mail): sevtap.odabas@hotmail.com

hızlı-seri indüksiyon sonrası entübe edildi. Anestezi idamesinde %50 O_2-N_2O karışımında sevofluran kullanıldı. Radiyal arter kanülasyonu ve arteriyel monitörizasyon yapılan hastaya USG eşliğinde sağ juguler venden santral venöz kateter takılması planlandı. USG kılavuzluğunda linear prob ile out of plane tekniği uygulanarak sağ juguler vene 8 F çift lümenli santral venöz kateterin iğnesi ile girildi. İğne içerisinden kılavuz tel gönderildi ancak kılavuz tel ilerlemedi. Bir miktar geri çekilen kılavuz telde ayrılma-sıkışma olduğu fark edilince iğne ile birlikte çekildi. Ancak iğne çıktığı halde tel içeride kaldı. Damar duvarının hasarlanması ihtimaline karşı kılavuz tel daha fazla çekilmedi ve USG ile kılavuz telin yeri görüntülendi. Telin, cilt altında olduğu ve damar duvarı ya da lümeniyle bağlantısız olduğu görüldü (Resim 1, 2). Kılavuz tel güvenle çekildi ve bir süre bası uygulandı. Daha sonra yeni bir 8 F çift lümenli santral venöz kateter ikinci denemede USG eşliğinde sağ juguler vene yerleştirildi. İntraoperatif dönemde kan ve kan ürünleri santral venöz kateterden sorunsuz olarak uygulandı. Hasta, yaklaşık 3 saat süren operasyon sonrasında ekstübe edilerek yoğun bakım ünitesinde izleme alındı, postoperatif 6. günde ortopedi servisine nakledildi.

TARTIŞMA VE SONUÇ

Santral venöz kateterizasyon, özellikle periferik damar yolu bulunamayan hastalarda, total parenteral beslenme, ilaç uygulamaları ve kan transfüzyonları için sık yapılan bir işlemdir. SVK, hastaların tedavisi ve izleminde kolaylık sağlar. Ancak SVK yapılan hastaların yaklaşık %15'inde komplikasyon gelişmektedir. Mekanik komplikasyonlar %5-19, enfeksiyöz komplikasyonlar %5-26, trombotik komplikasyonlar ise %2-26 sıklıktadır (5). Bunlar işlem sırasında enfeksiyon, hava veya trombüs embolisi, hemotoraks, hidrotoraks, aritmi, hematom, pnömotoraks, şilotoraks, kalp perforasyonu, kalp tamponadı, komşu sinir ve damarlara travma gibi komplikasyonlardır. Plevral efüzyon, kılavuz telin damar içine kaçması veya unutulması gibi çok nadir komplikasyonların yanında, vena kava süperiyor perforasyonu, aortik yaralanma, akut kalp tamponadı ve kateter kopması gibi sık rastlanmayan ancak mortal seyredebilen komplikasyonlar da bildirilmiştir (7,8). Kateterle ilişkili kıvrılma, düğümlenme gibi komplikasyonlar daha iyi bilinmesine rağmen kılavuz telle ilişkili komplikasyonlar daha nadirdir (9). En sık görülen kılavuz tel ilişkili komplikasyonlar kardiyak disritmi, anormal kardiyak iletiler, damar ve kardiyak duvar perforasyonları, telde kıvrılma, düğümlenme, sıkışma, kırılma, embolizasyon, telin tamamının vasküler sistemde kaybolmasıdır (10). Wang ve Einarsson (11) bir olguda sol subklavyen vene kateter takılması sırasında kılavuz telin proksimal subklavyen veni perfore ederek klavikula etrafında düğümlendiğini bildirmiştir. Yine Lalit ve Gaurov (12) sağ subklavyen vene kateter yerleştirirken kılavuz telin cilt altında sıkıştığı ve hafifçe geri çekildiğinde kılavuz telde ayrılma meydana geldiği, C-kollu floroskopi ile görüntülendikten sonra cerrahi kesi yapılarak kılavuz telin çıkarıldığı bir olgu sunumu yayınlamıştır.

USG kılavuzluğunda SVK yapılması venöz anatominin görüntülenmesine imkan verdiğinden komplikasyon gelişme riskini azaltır (6). Böylece anatomik varyasyonlar, işlem yapılacak venin lokalizasyonu, tromboze santral venler, ven ile başta arterler olmak üzere diğer anatomik yapıların ilişkisi ve katater-kılavuz tel hareketleri ve vene girişe engel oluşturabilecek lezyonlar (kitle, lenfadenomegali, vb) rahatlıkla gösterilebilmektedir (13,14). Landmark tekniği kullanılan olgularda kateterizasyonu engelleyen sebep bilinmediğinden, işlemin sürdürülmesinde ısrar edilmekte, hatta kılavuz telin damar dışına çıkmış olabileceği düşünülerek tekrarlayan venöz girişler yapılabilmektedir. Bu gereksiz ısrar sonucu hastada başta vasküler yaralanma olmak üzere diğer perioperatif komplikasyonların görülme oranı artmaktadır (13). Karakitsos ve arkadaşlarının (3) yaptığı çalışmada 450 hastaya Landmark tekniği ile, 450 hastaya ise USG kıla-

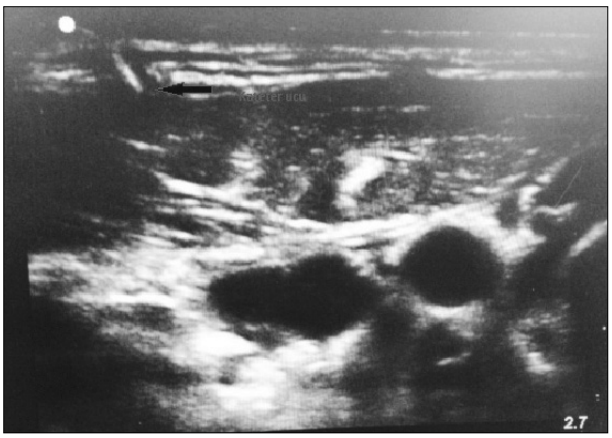

Resim 1. Kılavuz telin cilt altında kas içerisinde olduğunun USG ile görüntülenmesi

Resim 2. Kılavuz telin çekildikten sonra görüntüsü

vuzluğunda SVK uygulanmıştır. Her iki yöntem karşılaştırıldığında USG ile yapılan kateterizasyonun daha kısa sürede yapıldığı, yüksek başarı şansının olduğu gösterilmiştir. Yine hematom, karotid arter ponksiyonu USG kılavuzluğunda %1 civarında saptanırken, Landmark tekniğinde %10 civarında görülmüştür. USG kullanılmış hastalarda hemotoraks ve pnömotoraks hiçbir hastada görülmezken, Landmark tekniği kulanılan hastalarda, bu komplikasyonlar %2 oranındadır.

Kliniğimizde SVK sırasında rutin olarak kullanılan USG ile santral venöz kateter takılması planlanan hastamızda, santral vene girildikten ve kılavuz tel 5 cm ilerletildikten sonra daha fazla ilerletilemediğinden tel geri çekilmeye çalışıldı. Ancak telin takılması, geri çekilememesi ve telde ayrılma olduğunun fark edilmesi üzerine çekmek için ısrar edilmeyerek USG ile telin yeri tespit edildi. USG' de telin damar dışında, cilt altında olduğu görüntülendikten sonra güvenli bir şekilde kılavuz tel çekildi.

Santral venöz kateterizasyon sırasında kılavuz telin ilerlememesi durumunda önerilen uygulama kılavuz telin iğne ile birlikte çekilmesi, kılavuz tel geri çekilemezse teli çekmek için güç uygulanmaması ve işlemin sonlandırılmasıdır. Hızla bir görüntüleme yöntemine başvurulmalı, X-ray ya da C-kollu floroskopi ile telin görüntülenmesi hedeflenmelidir. Bununla beraber, son yıllarda yaygın olarak klinik pratiğimize girmiş olan USG' nin, damarların görüntülenmesine imkan vermesi ve hasta başında daha kısa sürede uygulanabilmesi açısından daha avantajlı bir yöntem olduğu bildirilmektedir (12).

Kılavuz telin çekilmesi sırasında ayrılma-sıkışma gelişmesi, hastamızda ciddi bir komplikasyona yol açmasa da santral venöz kateter takılırken kılavuz tel ilişkili komplikasyonlar, morbidite ve mortalite sebebi olabilir. SVK, genellikle Landmark tekniği ile uygulansa da, Ulusal Sağlık ve Klinik Mükemmeliyet Enstitüsü (NICE) (National İnstitute for Clinical Excellence) tarafından kateterizasyonun USG eşliğinde yapılması önerilmektedir (15). Kateterizasyon işleminin USG eşliğinde yapılmasının komplikasyon riskini azalttığı bildirilmiştir (15). Biz de NICE' ın önerdiği gibi hem santral venöz kateter takılması sırasında hem de kılavuz telde ayrılma-sıkışma sonrasında hastamızın değerlendirilmesinde USG kullandık, takılan kılavuz telin yerini USG ile tespit edebildiğimiz için teli güvenle çekebildik.

Sonuç olarak; USG' nin gerek SVK işlemi sırasında gelişebilecek komplikasyonları azaltmasında gerekse gelişen komplikasyonların tanı ve tedavisinde önemli rol oynayabileceği akılda tutulmalıdır.

KAYNAKLAR

1. Tekelioğlu ÜY, Gürses EL, Saçar M, Sungurtekin H. Santral venöz kateter malpozisyonları: Üç olgu sunumu. Türk Göğüs Kalp Damar Cerrahisi Dergisi 2011; 19: 276-278.
2. Hind D, Calvert N, McWilliams R, et al. Ultrasonic locating devices for central venous cannulation: meta-analysis. BMJ 2003; 327: 361.
3. Karakitsos D, Labropoulos N. Real-time ultrasound-guided catheterization of the internal jugular vein: a prospective comparison with the landmark technique in critical care patients. Crit Care 2006; 10 : R162.
4. Aydoğan H, Yalçın Ş. Ultrasonografi eşliğinde internal juguler katater uygulamalarında ilk tecrübelerimiz. Harran Üniversitesi Tıp Fakültesi Dergisi 2011; 8 : 92-95.
5. McGee DC, Gould MK. Preventing complications of central venous catheterization. N Engl J Med 2003; 348: 1123-1133.
6. Frantz JG, Murphy MC. Ultrasound guidance for central venous catheter placement. Hospital Physician 2006; 42: 23-31.
7. Thomas CJ, Butler CS. Delayed pneumothorax and hydrothorax with central venous catheter migration. Anaesthesia 1999; 54: 987-990.
8. Doğan N, Becit N, Kızılkaya M, Ünlü Y. Santral venöz kanülasyonuna bağlı nadir bir komplikasyon. Türk Göğüs Kalp Damar Cer Derg 2004; 12: 135-137.
9. Wang HE, Sweeney TA. Subclavian central venous catheterization complicated by guidewire looping and entrapment. J Emerg Med 1999; 17: 721-724.
10. Khasawneh FA, Smalligan RD. Guidewire-related complications during central venous literature. Hindawi Publishing Corporation Case Reports in Critical Care. http://www.hindawi.com/journals/cricc/2011/287261.
11. Wang LP, Einarsson E. A complication of subclavian vein catheterisation. Extravascular knotting of a guidewire. Acta Anaesthesiol Scand 1987; 31: 187-188.
12. Gupta L, Dwivedi G. Entrapment of a guide wire: an incidental complication of central line catheter placement. Indian Journal of Clinical Anaesthesia 2014; 1: 56-59.
13. Doğan N, Algın O, Erdoğan C. İnternal juguler venöz kateterizasyonda ultrasonografi kılavuzluğunun etkinliği. Uludağ Üniversitesi Tıp Fakültesi Dergisi 2008; 34: 5-8.
14. Rothschild JM. Ultrasound guidance of central vein catheterization. Agency for Health-care Research and Quality. Erişim adresi: http://archive. ahrq.gov/clinic/ptsafety/pdf/chap21.pdf.
15. Guidance on the use of ultrasound locating devices for placing central venous catheters. National institute for clinical excellence. Erişim adresi: http://www.nice.org.uk/guidance/ta49.