OLGU SUNUMU – CASE REPORT

CORNELİA DE LANGE SENDROMU VE SEDASYON*

CORNELIA DE LANGE SYNDROME

Metin ALKAN[1], Gülay KİP[2], Şaziye ŞAHİN[1], Mustafa Sancar ATAÇ[1], Dilek KALAYCI[1]

[1] Gazi Üniversitesi Diş Hekimliği Fakültesi Ağız Diş ve Çene Cerrahisi Bölümü
[2] Gazi Üniversitesi Diş Hekimliği Fakültesi Pedodonti Bölümü

[1]Gazi University Faculty of Dentistry Department of Oral & Maxillofacial Surgery
[2]Gazi University Faculty of Dentistry Department of Pedodontics

*: TARK 2012 de Poster sunusu olarak kabul edilmiştir.

ÖZET

Cornelia de Lange sendromu (CdLS) kraniyofasiyal anomalilerin eşlik ettiği, mental ve motor retardasyonla seyreden ve çok sayıda organda malformasyonlarla karekterize konjenital bir hastalıktır. Bu hastalarda dental problemler sık görülmekte ve kooperasyon kurulamadığından dolayı dental muayene ve tedavileri çoğu zaman sedasyon veya genel anestezi altında yapılmaktadır. Cornelia de Lange sendromlu hastalarda anestezi açısından en büyük sorun kraniyofasiyal anomaliler nedeniyle zor hava yolu ihtimalinin yüksek olmasıdır. Bu nedenle anestezi ve sedasyon uygulamalarında zor havayolu yönetimi bakımından preoperatif değerlendirme ve hazırlıkların daha titiz yapılmasını gerektirmektedir. Literatür taramamızda CdLS'de genel anestezi ile ilgili yayınlar sınırlı sayıda iken sedasyon ile ilgili yayına rastlamadık. Bu yazıda sedasyon altında dental muayene ve tedavisi yapılan CdLS'li olguda sedasyon uygulaması ile ilgili deneyimimizi aktarmayı amaçladık.

ANAHTAR KELİMELER: *Cornelia de Lange Sendromu, dental tedavi, sedasyon*

SUMMARY

Cornelia de Lange syndrome is congenital disorder that is characterized by multi-organ malformations and mental and motor retardations accompanied with craniofacial anomalies. In these cases dental problems, which are not easy to rehabilitate due to lack of cooperation, are frequenty encountered and the treatments are generally performed under sedation or general anesthesia. The CdLS cases are challenging cases with respect to anesthesia because of high possibility of presence of the compromised airway. Therefore it is essential to make preoperative precise evaluation and preparation for these cases for difficult airway management. In our literature review, although there are limited amount of publications for dental treatment of CdLS patients under general anesthesia, there is no publication of treatment under sedation. In this presentation our aim was to share our experience of a case presenting CdLS that has undergone dental examination and treatment under sedation.

KEY WORDS: *Cornelia de Lange syndrome, dental treatment, sedation*

GİRİŞ

Cornelia de Lange sendromu ilk olarak Hollandalı bir çocuk doktoru olan Cornelia de Lange tarafından 1933 yılında tarif edilmiştir (1). Aynı şekilde 1916 yılında otopsi yapılan bir çocukta Brachmann (2) benzer bulguları tarif ettiğinden bu sendrom her iki araştırmacının adıyla Brachmann de Lange sendromu olarak da bilinmektedir.

Görülme sıklığı tam olarak bilinmese de 1/10000-1/30000 arasında değiştiği ve hastaların yaklaşık % 65'inde NIPBL, SMC1A ve SMC3 genlerindeki mutasyonların bu hastalığa neden olduğu bildirilmiştir (3). Cornelia de Lange sendromunda mental-motor retardasyon ve davranış problemlerinin yanı sıra en belirgin klinik özelliklerinden biri de karekteristik yüz görünümleridir. Karekteristik yüz görünümleri; mikrosefali, uzun kıvrık kirpikler ve gür hilal şeklinde ortada birleşen kaşlar (synophris), mikrognati, yüksek kemerli damak, düşük anterior-posterior saç çizgisi, ince ve köşeleri aşağı dönük dudaklar, burun köprüsünün genellikle geniş ve basıklığı ile tanımlanmaktadır (3-5). Ayrıca hastalarda sıklıkla ventriküler septal defekt, pulmoner hipertansiyon, yarık damak, periferik nöropati, epileptik nöbetler,

Çıkar çatışması/*Conflict of Interest*: Yazarlar herhangi bir çıkar çatışması bildirmemişlerdir./ *Authors do not report any conflict of interest.*
Geliş tarihi/*Received*: 31/10/2012 Kabul tarihi/*Accepted*: 14/12/2012
Yazışma Adresi (Correspondence):
Dr. Metin ALKAN, Gazi Üniversitesi Diş Hekimliği Fakültesi, Ağız Diş Ve Çene Cerrahisi Bölümü Emek/Ankara
e-posta (e-mail): metoalkan@gmail.com

renal malformasyonlar, vezikoüreteral reflü, pilor stenozu, gastroözofageal reflü, jeneralize hirsutizm tarif edilmiştir (5-7).

Cornelia de Lange sendromlu olgularda ağız hijyenleri kötü olup, gecikmiş diş çıkarma, dizilimi bozulmuş aralıklı mikrodontik dişler, periodontal hastalıklar ve gastrik reflünün neden olduğu diş erozyonları sıklıkla görülmektedir (8). Anestezi uygulaması hastalardaki mevcut sistemik patolojilere ve yapılacak işleme göre seçilirken her durumda ortak sorun havayolu yönetimi gibi görünmekte, ancak preoperatif değerlendirme ve hazırlıkların titizlikle yapılması sonucu bu konuda da günümüzde sorun yaşanmamaktadır. Literatürde sorunsuz genel anestezi ile ilgili yayınlar çoğunlukta iken sedasyonla ilgili herhangi bir yayına rastlamadık. Bu nedenle sorunsuz bir sedasyon uygulaması olmasına rağmen CdLS'li olgudaki sedasyon deneyimimizi paylaşmayı amaçladık.

OLGU

Gazi Üniversitesi Diş Hekimliği Fakültesi Ağız Diş Çene Cerrahisi Bölümü'ne başvuran on yaşındaki kız çocuğa mental retardasyon varlığından dolayı kooperasyon kurulamadığı için sedasyon altında diş muayenesi ve diş çekimi planlandı. Hastanın preoperatif değerlendirilmesinde Cornelia de Lange sendromu tanısıyla takip altında olduğu belirlendi. Yapılan fizik muayenesinde büyüme gelişme geriliği, mental retardasyon, küçük baş ve küçük çene, öne doğru fırlak dişler, yüksek damağı olduğu ve başka ek bir sistemik hastalığının olmadığı tespit edildi (Resim 1). Ayrıca hastada özellikle gövdede olmak üzere yaygın kıllanma mevcuttu (Resim 2). Hastayla kooperasyon sağlanamadığından dolayı Mallampati değerlendirilemedi. Preoperatif istenen hemogram, biyokimyasal tetkikler, elektrokardiyografi ve posteroanterior akciğer grafisinde herhangi bir patoloji saptanmadı. Koagülasyon testleri normaldi.

İşlem için intravenöz sedasyon planlanan hasta operasyon masasına alınarak damar yolu açıldı. Solunum depresyonu ihtimali ve kraniyofasiyal anomalilerin varlığı nedeniyle entübasyon ve zor entübasyona yönelik bütün malzemeler hazırlandı. Hastaya. noninvazif kan basıncı, SpO_2 ve EKG monitörizasyonu yapıldıktan sonra intravenöz yoldan 0.05 µg kg^{-1} midazolam ve 0.5 mg kg^{-1} ketamin verilerek derin sedasyon elde edildi. Bütün işlem boyunca nazal maske ile 4 L dk^{-1} O_2 alması sağlandı. Diş hekimi tarafından dental muayenesi yapılan hastaya diş çekimi yapılacak bölgeye artikain ile infiltrasyon anestezisini takiben 36 ve 53 numaralı dişlerin çekimi yapıldı. Yaklaşık yarım saat süren işlem boyunca 10 dk ara ile üç defa 10 mg ketamin ek dozları ile sedasyon derinliği korundu. Bu süre boyunca herhangi bir sorun yaşanmayan hastanın işlemi tamamlandıktan sonra derlenmek üzere servisteki yatağına alındı. Burada yaklaşık dört saat izlenen hasta herhangi bir sorun yaşanmadan önerilerle taburcu edildi.

TARTIŞMA

Cornelia de Lange sendromunda anestezi ile ilgili yayınların çoğu zor havayolu yönetimi ile ilgilidir. Ancak literatürdeki vakaların çoğunluğunun zor entübasyon bildirilerinden ziyade kraniyofasiyal anomalilerden dolayı gelişebilecek entübasyon güçlüğü ihtimaline yönelik tedbirleri hatırlatıcı nitelikte olduğu görülmektedir. Moschini ve ark. (9) 42 CdLS olgusundaki tanısal muayene ya da cerrahi girişim uygulamalarını retrospektif olarak inceledikleri yayınlarında kraniyofasiyal anomalilerden dolayı bu hastaların havayolu kontrolünü sağlamanın zorlaştığı ayrıca mikrosefali, mikrognati, yüksek damak, kısa boyun varlığında zor entübasyonun beklenen bir durum olduğunu bildirmişlerdir. Washington ve ark. (3) ise benzer problemlere ilaveten makroglossi varlığında genişlemiş dilin havayolunu tıkayabileceği, entübasyon sırasında larenksin görülmesini ve maske ile

Resim 1

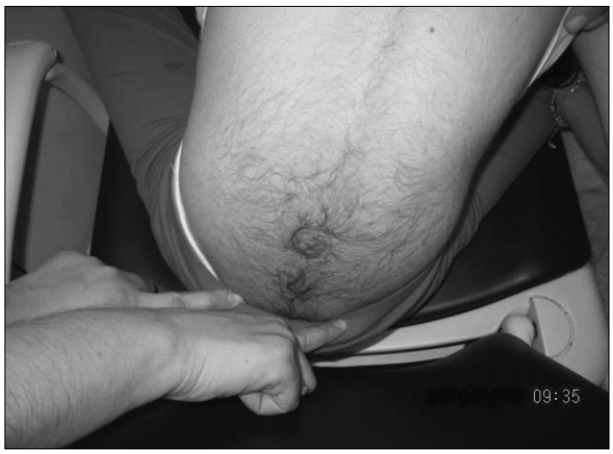

Resim 1

ventilasyonu engelleyebileceğini hatırlatmışlardır. Ayrıca havayolu yapılarının bu hastalarda tam olgunlaşmadığı ve yaş grubuna göre her zaman bir numara daha küçük bir tüple entübasyon yapılması gerektiği de önerilmiştir (3). Bizim olgumuzdan farklı olarak cerrahi ile havayolunun paylaşılmadığı vakalarda entübasyon güçlüğü ve bu nedenle değişik yöntemlerin havayolu kontrolünde kullanımı söz konusudur. Spontan solunum korunarak kör nazal entübasyon veya fiberoptik bronkoskop yardımıyla entübasyon bu hasta grubunda sorunsuz şekilde uygulanmıştır (6,9). Ayrıca laringeal maske de (LMA) başarıyla kullanılmıştır (10). Biz bu olguda ağız içerisinde çalışılacak olması ve girişimin özellikleri nedeniyle solunumu koruyarak sedasyon uygulamayı planladık ve bu nedenle ketamini tercih ettik. Midazolam ile ise hem ketaminin yan etkilerini azaltmayı hem de sedasyon derinliğini artırmayı amaçladık. Ancak olası bir solunum depresyonu ve mikrognati, yüksek damak ve öne fırlak dişlerden dolayı oluşabilecek zor entübasyon ihtimalini göz önünde bulundurarak gerekli hazırlıkları yaptık. Hastamızda solunum depresyonu ve periferik O_2 satürasyonunda düşme olmadığından entübasyona ihtiyaç olmadı.

Cornelia de Lange sendromunda bizim hastamızda olmamakla birlikte diğer sistemik majör malformasyonlar da (kardiyak, gastrointesinal, genitoüriner ve kas-iskelet sistemlerinde) tanımlanmıştır. Bu nedenle preoperatif değerlendirmelerinde başta kardiyak yönden olmak üzere ek sistemik patolojiler yönünden de ayrıntılı inceleme yapılmalıdır. Mevcut patolojilere göre anestezik yaklaşım belirlenmelidir. Konjenital kalp hastalıklarının CdLS'de yaklaşık % 20-30 oranında görülebildiği rapor edilmiş olup bu durumda preoperatif antibiyotik proflaksisinin yapılması, minimal kardiyak depresyon özelliklerinden dolayı anestezi indüksiyonda ketamin, etomidat, idamede sevofluran ve desfluranın tercih edilebileceği, pulmoner vasküler rezistansı artırdığından nitrözoksit kullanımından kaçınılması önerilmektedir (3, 6, 11). Hastalarda sıklıkla görülen gastroözofageal reflü nedeniyle özellikle yenidoğan döneminde pulmoner aspirasyon insidansı da yüksek oranda belirtilmiştir (11, 12). Bu nedenle akciğer muayenesi preoperatif dönemde ayrıntılı olarak yapılmalıdır. Epileptiform aktivitesi olan ve antikonvülzan ilaç kullanan hastalarda anestezik ajan seçimi ise farklı olacaktır (11, 12). Bütün CdLS'li hastaların ortak özelliği olan ciddi mental retardasyon ve davranış problemleri nedeni ile anestezi indüksiyonunun daha dikkatli ve yavaş yapılması gerekmektedir. Ayrıca anestezi gereksiniminin bu hastalarda azalmış olabileceği de unutulmamalıdır (12). Yukarıdaki bilgilerin ışığında biz kendi olgumuzda diğer sistemik patolojilerin olmaması nedeniyle solunum ve reflekslerin korunmasını ön planda tutarak anestezik ajan seçimi yaptık. Bu nedenle intravenöz düşük doz midazolam ve ketamin ile sedasyon indüksiyonunu takiben tekrarlayan düşük doz ketamin uygulamaları ile yeterli sedasyon derinliğini ve devamlılığını sağladık. Herhangi bir sorunla karşılaşmadık.

Sonuç olarak; CdLS'li hastalarda hem kraniyofasiyal anomaliler hem de sistemik malformasyonlar yönünden preoperatif değerlendirmenin ayrıntılı ve dikkatli yapılması önemlidir. Hastaların mevcut patolojileri ve girişimin özelliklerine göre anestezik ajan ve yöntem seçiminin uygun olacağı, zor entübasyon olasılığının her zaman göz önünde tutulması gerektiği ve sedasyon uygulamasında ise spontan solunumu deprese edecek ajanlardan kaçınılması gerektiği kanısındayız. Bu olgu nedeni ile CdLS'li ve diğer mental-motor retardasyonu olan hastalarda sedasyon için midazolam-ketamin kombinasyonunun yeterli ve güvenli olduğunu düşünmekteyiz.

KAYNAKLAR

1. De Lange C. Sur un type nouveau de degeneration (typus Amstelodamensis). Arch Med Enfants 1933; 36: 713-719.
2. Brachmann W. Ein fall von symmetrischer monodaktylie durch Ulnadefekt, mit symmetrischer flughautbildung in den ellenbeugen, sowie anderen abnormitaten (zwerghaftogkeit, halsrippen, behaarung). Jarb Kinder Phys Erzie 1916; 84: 225–235.
3. Washington V, Kaye AD. Anesthetic management in a patient with Cornelia de Lange syndrome. Middle East J Anesthesiol 2010; 20: 773-778.
4. Ireland M, Burn J. Cornelia de Lange syndrome--photo essay. Clin Dysmorphol 1993; 2: 151-160.
5. Jackson L, Kline AD, Barr MA, Koch S. de Lange syndrome: a clinical review of 310 individuals. Am J Med Genet 1993; 47: 940-946.
6. Torres MD, Calvo E, Fernández Esplá F, Gilsanz F. Anesthetic management of an adult patient with Cornelia de Lange Syndrome. Minerva Anestesiol 2010; 76: 229-231.
7. Corsini LM, De Stefano G, Porras MC, Galindo S, Palencia J. Anaesthetic implications of Cornelia de Lange syndrome. Paediatr Anaesth 1998; 8: 159-161.
8. Grau Carbó J, López Jiménez J, Giménes Prats MJ, Sànchez Molins M. Cornelia de Lange syndrome: a case report. Med Oral Patol Oral Cir Bucal 2007; 12: 445-448.
9. Moschini V, Ambrosini MT, Sofi G. Anesthesiologic considerations in Cornelia de Lange syndrome. Minerva Anestesiol 2000; 66: 799-806.
10. Fernández-García R, Pérez Mencía T, Gutiérrez-Jodra A, López García A. Anesthetic management with laryngeal mask in a child with Brachmann-de Lange syndrome. Paediatr Anaesth 2006; 16: 698-700.
11. Corsini LM, De Stefano G, Porras MC, Galindo S, Palencia J. Anaesthetic implications of Cornelia de Lange syndrome. Paediatr Anaesth 1998; 8: 159-161.
12. Baum VC. Anesthesia for genetic, metabolic, and dysmorphic syndromes of childhood. 2nd ed. Philadelphia: Lippincott Williams & Wilkins; 2007: 85-86.