OLGU SUNUMU – CASE REPORT

SPİNAL ANESTEZİ SONRASI NADİR GÖRÜLEN BİR KOMPLİKASYON; SPİNAL EPİDURAL ABSE

A RARE COMPLICATION AFTER SPINAL ANASTHESIA; SPINAL EPIDURAL ABSCESS

Serdar KOKULU[1], Hacer CINGIL TEMİZ[1], Elif DOĞAN BAKİ[1], Yüksel ELA[1], Ergün KARAVELİOĞLU[2], Adem ASLAN[2]

[1]Afyon Kocatepe Üniversitesi Tıp Fakültesi Anesteziyoloji ve Reanimasyon Kliniği
[2]Afyon Kocatepe Üniversitesi Tıp Fakültesi Beyin ve Sinir Cerrahisi Kliniği

[1]Afyon Kocatepe University Faculty of Medicine Department of Anesthesiology and Reanimation, Afyon, Turkey
[1]Afyon Kocatepe University Faculty of Medicine Department of Neurosurgery, Afyon, Turkey

ÖZET

Spinal epidural abse (SEA), nadir görülen ve erken tanı konulup tedavi edilmezse ciddi nörolojik hasara hatta ölüme neden olabilen enfeksiyöz bir omurga hastalığıdır. 73 yaşında, 70 kg ağırlığındaki erkek hasta gaita inkontinansı, sağ bacakta güçsüzlük ve yürüyememe şikayetleri ile anestezi polikliniğine başvurdu. 13 gün önce inguinal herni ameliyatı nedeniyle hastaya L3-4 aralığından spinal anestezi uygulandığı öğrenildi. Klinik bulgular ve Magnetik Rezonans Görüntüleme (MRG) sonucunda SEA tanısı konulan hastanın genel durum bozukluğu ve nörolojik bulguların varlığı nedeniyle cerrahi tedavi uygulanmasına karar verildi. Beyin cerrahisi kliniği tarafından L3 seviyesine parsiyel ve L4 seviyesine total laminektomi yapıldı. Postoperatif dönemde hastanın gaita inkontinansı ve güç kaybı düzeldi. Spinal anestezi uygulanmış, sırt ağrısı olan ve enflamatuar parametreleri artmış hastalarda SEA mutlaka akla getirilmesi gereken ciddi bir klinik tablodur.

ANAHTAR KELİMELER: *Spinal Anestezi; Spinal Epidural Abse; Bel Ağrısı*

SUMMARY

Spinal epidural abscess (SEA), is a rare and serious vertebral disease causing severe neurological deficit and mortality if not treated. 73 years old male patient was admitted to the outpatient clinic of anesthesia with the complaints of fecal incontinence, loss of strength in right leg and difficulty in walking. His medical history was significant as spinal anesthesia was performed between L3 and L4 level for inguinal hernia surgery 13 days before. SEA was diagnosed with clinical findings and magnetic resonance imaging, and surgical treatment was considered due to impaired general health status and neurological findings. Total laminectomy at the level of L4 and partial laminectomy at the level of L3 were performed. Fecal incontinence and muscle strength were improved during postoperative period. SEA is a serious clinical case that should be considered in patients with back pain and increased inflammatory parameters, and who have had spinal anaesthesia.

KEY WORDS: *Spinal Anesthesia; Spinal Epidural Abscess; Back Pain*

GİRİŞ

Spinal epidural abse (SEA), nadir görülen ve erken tanı konulup tedavi edilmezse ciddi nörolojik hasara hatta ölüme neden olabilen enfeksiyöz bir omurga hastalığıdır (1). Diabetes mellitus, alkolizm, kanser ve kazanılmış immün yetmezlik sendromu gibi immünitenin bozulduğu durumlar, spinal veya epidural anestezi, spinal steroid enjeksiyonu gibi uygulamalar ve geçirilmiş cerrahi, SEA gelişiminde risk faktörü olarak bildirilmiştir. (2). SEA tedavisinde 4-6 hafta süreyle uygun antibiyotik tedavisi veya cerrahi dekompresyon uygulanır (3).

OLGU

73 yaşında, 70 kg ağırlığındaki hasta gaita inkontinansı, sağ bacakta güçsüzlük, bel ağrısı ve yürüyememe şikayetleri ile anestezi polikliniğine başvurdu. Hastanın öyküsünde hastanemizde 13 gün önce inguinal herni ameliyatı nedeniyle hastaya L3-4 aralığından 22 G Quincke spinal iğne kullanılarak, 12,5 mg %0,5 hiperbarik bupivakain (Marcaine heavy 0.5%, Astra,Sweden) ile spinal anestezi uygulandığı öğrenildi.

Hasta ameliyat sonrası 12. günde gaita inkontinansı, sağ bacakta güçsüzlük ve yürüyememe şikayeti ile başvurdu.

Çıkar çatışması/*Conflict of Interest*: Yazarlar herhangi bir çıkar çatışması bildirmemişlerdir./ *Authors do not report any conflict of interest.*
Geliş tarihi/*Received*: 21/10/2012 Kabul tarihi/*Accepted*: 02/04/2013

Yazışma Adresi (Correspondence):
Dr. Serdar KOKULU, Afyon Kocatepe Üniversitesi Tıp Fakültesi Anesteziyoloji ve Reanimasyon Kliniği, Afyon
e-posta (e-mail): serdarkokulu@yahoo.com

Hastanın özgeçmişinde kronik obsturiktif akciğer hastalığı, idrar inkontinansı, idrar yolu enfeksiyonu ve sol bacakta doğuştan spastisite mevcuttu. Hastanın destekle yürüyebildiği, hastanın herhangi bir periferik vasküler hastalığının olmadığı öğrenildi. Vücut ısısı 36,7 °C olan hastada spinal anestezi yapılan lomber bölgede herhangi bir cilt bulgusuna rastlanmadı. Nörolojik muayenesinde alt ekstremiteleri 4/5 kuvvetindeydi ve duyu kaybı yoktu. Hastanın klinik bulguları, spinal MRG (manyetik rezonans görüntüleme) sonuçlarının spinal epidural abse ile uyumlu olması sonucu elektromiyografi tetkiki yapılmadı. Laboratuar incelemelerinde WBC: 8.500 mm^{-3}, Hb: 10.5 g dL^{-1}, Hct: % 32.5, Plt: 249.000 mm^{-3}, sedimentasyon hızı 115 mm sa^{-1}, CRP 11 mg dL^{-1} bulundu. Spinal MRG sonucunda; L3-4 vertebra korpuslarında T1A serilerde hipo ve T2A serilerde heterojen hiperintens olarak izlenen, intravenöz kontrast madde (IVKM) enjeksiyonu sonrası kontrastlanma gösteren lezyon olduğu ve bu düzeyde L3-4 intervertebral diskinin seçilemediği rapor edildi. Bu düzeyde heterojen kontrastlanma gösteren ve spinal kanalda daralmaya yol açan lezyon ile birlikte filum terminale disklerinde tüm lomber düzeylerde araknoidit ile uyumlu, bir araya toplanmış görünüm ve IVKM enjeksiyonu sonrası yer yer şüpheli kontraslanma rapor edildi. Bunlara ek olarak her iki iliak kanatta ve her iki sakral kanatta belirgin periferik kontrastlanma gösteren, en büyüğü yaklaşık 2,5 cm çapında multiple lezyonlar olduğu rapor edildi.

Klinik bulgular ve MRG sonucunda SEA tanısı konulan hastanın genel durum bozukluğu ve nörolojik bulguların varlığı nedeniyle cerrahi tedavi uygulanmasına karar verildi. Hasta hastanemize başvurduktan 6 saat sonra spinal epidural abse tanısı ile operasyona alındı. Beyin cerrahisi kliniği tarafından L3 seviyesine parsiyel ve L4 seviyesine total laminektomi yapıldı. Epidural mesafede dural keseye ve spinal sinir köklerine bası yapan gri renkli iltihabi granülasyon dokusu ile birlikte abse boşaltıldı. Ampisilin sulbaktam 4x2 gr i.v başlandı. Cerrahi materyalin patalojik incelemesinde dejenere kartilaj dokusu ve kemik spikülleri tespit edildi. Abse materyalinden yapılan kültürde üreme olmadı. Ameliyattan sonra 3. gün gaita inkontinansı ve alt ekstremitedeki güç kaybı düzelen hasta sol bacak spastisitesi için fizik tedavi rehabilitasyon kliniğine devredildi.

TARTIŞMA

Spinal veya epidural anestezi sonrasında gelişen enfeksiyöz komplikasyonlar oldukça nadirdir. Literatürde görülme sıklığının 1.1:100.000-2.6:100.000 oranında olduğu belirtilmektedir (4). SEA, genellikle epidural masefede, duramater ile spinal kanal kemik duvarı arasında lokalizedir. SEA etiyolojisinde enfeksiyöz bir odaktan mikroorganizmanın hematojen veya cilt yoluyla spinal bölgeye taşınması rol oynamaktadır (5). Spinal anestezi uygulamalarının ameliyathane ortamında steril şartlarda gerçekleştirilmesi cilt kaynaklı enfeksiyon olasılığını azaltmaktadır. SEA geliştiği bildirilen hastaların birçoğunda idrar yolu enfeksiyonu saptanmıştır (6). Bizim hastamızda apsenin iğnenin giriş yerine yakın olması cilt kaynaklı geliştiğini düşündürmektedir. Ayrıca yaşlı hastalarda apse gelişimine yatkınlık artmakla birlikte tekrarlayan idrar yolu enfeksiyonu, üriner inkontinans da bu tip hastalarda risk faktörü oluşturmaktadır. Bizim olgumuzda da idrar yolu enfeksiyonu, idrar inkontinansı olması ve hastanın ileri yaşlı olmasının spinal epidural abse gelişmesinde predispozan faktörler olduğunu düşünmekteyiz.

SEA; akut, subakut ve kronik olarak 3 forma ayrılır (7). Kronik form SEA'ya neden olan mikroorganizmalar genellikle daha az virülandırlar ve bu formda bizim hastamızda olduğu gibi akut enfeksiyona bağlı ateş, lökositoz ve spinal hassasiyet genellikle görülmemekle birlikte bel ağrısı daima vardır (4).

SEA belirti ve bulguları hastalığa özgü değildir ve hafif ağrıdan sepsis bulgularına kadar değişebilir. Spinal epidural abse sonrası ağrı (%75), ateş (%50) ve nörolojik defisitler (%30) görülebilir (8). Bunlarla birlikte lökosit sayısı, C-Reaktif protein düzeyi ve eritrosit sedimantasyon hızı da tanıda kullanılmaktadır. Fakat bu tekiklerden hiçbiri SEA için kesin tanı yöntemi değildir. Direkt radyoloji veya bilgisayarlı tomografi teşhiste yetersiz kalabilmektedir. SEA için en iyi tanı ve takip yöntemi MRG'dir. MRG, spinal dokularda birden fazla görüş açısı sağlaması nedeniyle cerrahi tedavi planlamak için önemli bir yöntemdir. (5).

SEA en sık alt torakal ve lomber bölgelerde görülmektedir. Bu yerleşimin nedeni epidural mesafenin lomber bölgede daha geniş olması ve daha fazla miktarda ekstradural venöz pleksus içermesidir (3). Bizim hastamızda saptanan SEA'nın lomber bölgede yerleştiği gözlenmiştir.

SEA için günümüzde önerilen tedavi şekli laminektomiyi takiben absenin cerrahi drenajı ve ampirik antibiyotik tedavisidir. İlk 72 saatte müdahale edilmeyen nörolojik defisitin eşlik ettiği hastalarda nörolojik prognoz belirgin olarak kötü, gecikmeye bağlı olarak mortalite oranı %5-10 civarındadır (9). Tang ve ark.nın (10) 46 vakalık geniş epidural abseli hasta serilerinde, hastaların %26'sında ilk tanı doğru olarak konulabilmiştir. Erken teşhisle morbitide ve mortalite oranlarının belirgin şekilde azaldığı bildirilmektedir (9). Bizim hastamızda nörolojik bulguların varlığı nedeniyle acil laminektomi

yapılarak abse boşaltılmış ve ampirik antibiyotik tedavisi başlanmıştır.

Sonuç olarak yakın zamanda spinal anestezi uygulanmış sırt ağrısı olan ve enflamatuar parametreleri artmış hastalarda SEA mutlaka akla getirilmesi gereken ciddi bir klinik tablodur. Bu tip olgularda zaman kaybedilmeden MRG çekilmeli ve gerekli tedavi başlanmalıdır.

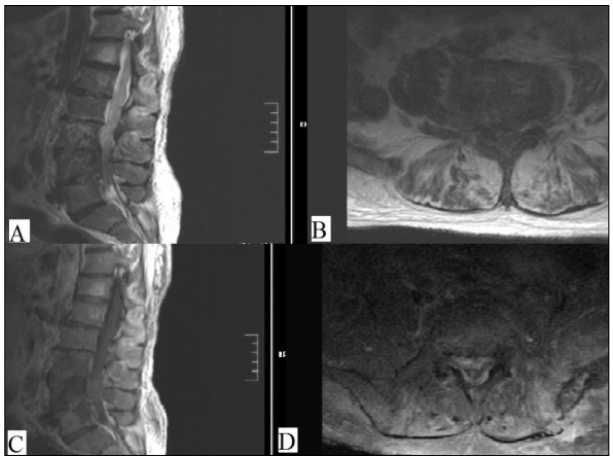

Şekil 1. A-B. T1 ağırlıklı sagital ve aksiyal MRG görüntüleri. B-C Kontrastlı T1 ağırlıklı MRG görüntüleri

KAYNAKLAR

1. Köksal V, Güçer H. Sağlıklı Bir İnsanda Progresif Paraparezi ile Ortaya Çıkan Torakal Spinal Epidural Ampiyem ve Cerrahi Tedavisi: Olgu Sunumu. Türk Nöroşirürji Dergisi 2011; 21: 60-63.
2. Curry WT Jr, Hoh BL, Amin-Hanjani S, Eskandar EN. Spinal epidural abscess: clinical presentation, management, and outcome. Surg Neurol 2005; 63: 364-371.
3. Hernandez JM, Coyle FP, Wright CD, Ballantyne JC. Epidural abscess after epidural anesthesia and continous epidural analgesia in a patient with gastric lymphoma. J Clin Anesth 2003; 15: 48-51.
4. Horlocker TT, Wedel DJ. Infectious complications of regional anesthesia. Best Pract Res Clin Anaesthesiol 2008; 22: 451-475.
5. Grabysa R, Moczulska B. Spinal epidural abscess penetrating into retroperitoneal space in patient with diabetes mellitus type 2: early diagnosis and treatment requirement. Pol Arch Med Wewn 2008; 118: 68-72.
6. Lu CH, Chang WN, Lui CC, Lee PY, Chang HW. Adult spinal epidural abscess: clinical features and prognostic factors. Clin Neurol Neurosurg 2002; 104: 306-310.
7. Choma T, Burke M, Kim C, Kakarlapudi R. Epidural abscess as a delayed complication of spinal instrumentation in scoliosis surgery: a case of progressive neurologic dysfunction with complete recovery. Spine 2008; 33: 76-80.
8. Darouiche RO. Spinal epidural abscess. N Engl J Med. 2006; 355; 2012-2020.
9. Löhr M, Reithmeier T, Ernestus RI, Ebel H, Klug N. Spinal epidural abscess: prognostic factors and comparison of different surgical treatment strategies. Acta Neurochir 2005; 147: 159-166.
10. Tang HJ, Lin HJ, Liu YC, Li CM: Spinal epidural abscess -- experience with 46 patients and evaluation of prognostic factors. J Infect 2002; 45: 76-81.